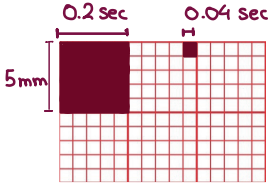


A.Ερμηνεία ΗΚΓ

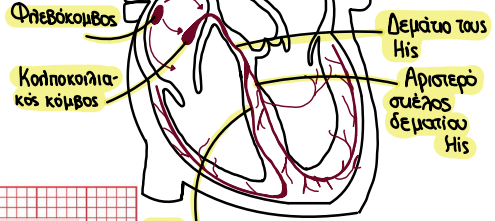ΗΚΓ

Ταχύτητα καταγραφής: 25mm/sec



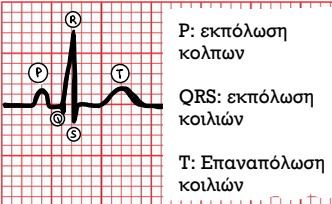
Φυσιολογικά
60-100 παλμοί ανά
λεπτό

Παραγωγή και
αγωγή ερεθίσματος →



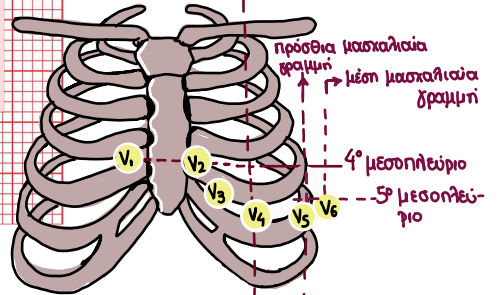
Δεξός σύστημα δεματίου His

Πως τοποθετούνται ο
προκάρδιες απαγωγές?




Η πρώτη αρνητική απόκλιση στο QRS ονομάζεται κύμα Q, ενώ η πρώτη θετική απόκλιση κύμα R και ένα αρνητικό έπαρμα μετά από R, λέγεται κύμα S

- PR διάστημα: 0.12 - 0.2 sec
- QRS διάστημα: έως 0.08 sec
- QT διάστημα: έως 0.45 sec



Πως τοποθετούνται οι
απαγωγές των άκρων?

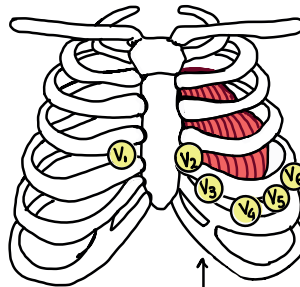
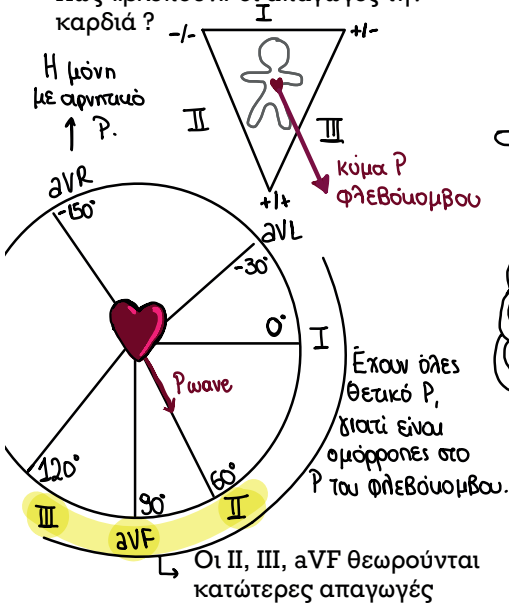
TIP: σαν φανάρι



Απαγωγές ΗΚΓ :

- Απαγωγές Άκρων (βλέπουν σε μετωπιαίο επίπεδο): I, II, III, aVR, aVL, aVF
- Προκάρδιες απαγωγές (βλέπουν σε οριζόντιο επίπεδο): V1, V2, V3, V4, V5, V6

Πως «βλέπουν» οι απαγωγές την καρδιά?

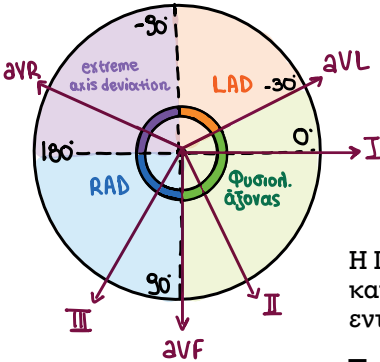


Οι απαγωγές V1-V4 βλέπουν το πρόσθιο τοίχωμα της καρδιάς, ενώ οι V5, V6 έχουν πλαγιά οπτική.

Οι δεξιές προκαρδιες απαγωγές εμφανίζουν αρνητικά QRS, ενώ οι αριστερές θετικά QRS.

Άξονας καρδιάς:

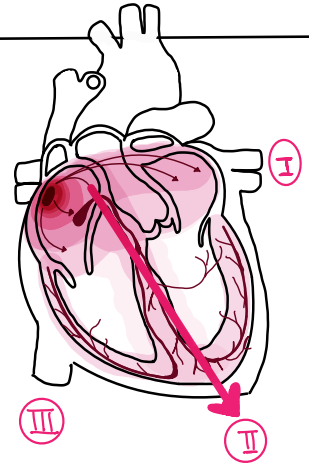
Είναι ο δείκτης της συνολικής κατεύθυνσης του εκπολωτικού κύματος.



Η διάδοση φυσιολογικά ξεκινά από την πάνω δεξιά γωνία και κατευθύνεται προς την κάτω αριστερή γωνία.

Ένας φυσιολογικός άξονας είναι οπουδήποτε μεταξύ -30° και $+90^\circ$ στο μετωπιαίο επίπεδο.

Η II καταγράφει την κοιλιακή εκπόλωση και συνεπώς το QRS πρέπει να είναι εντελώς θετικό σε αυτή.



Leads I and aVF method:

Η απαγωγή I βλέπει τις QRS στην aVF τις 90°

normal axis	QRS κύμα:	
	I	aVF
normal axis	+	+
LAD	+	-
RAD	-	+

Πως βρίσκω τον άξονα:

•Εάν το QRS είναι κυρίως θετικό στην I, ο άξονας βρίσκεται οπουδήποτε μεταξύ -90° και $+90^\circ$.

•Εάν το QRS είναι κυρίως θετικό στην II, ο άξονας βρίσκεται οπουδήποτε μεταξύ -30° και $+150^\circ$.

Περιπτώσεις:

A) Φυσιολογικός Άξονας: θετικό QRS στις I και II.

B) Αριστερή Απόκλιση Άξονα (LAD): θετικό QRS στην I και αρνητικό στην II.

Γ) Δεξιά Απόκλιση Άξονα (RAD): αρνητικό QRS στην I και θετικό στην II.

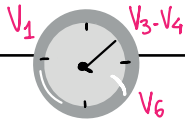
Δ) Υπερδεξιά Απόκλιση Άξονα: αρνητικό QRS στις I και II.

Τι υποδεικνύει η Αριστερή Απόκλιση Άξονα (-30° έως -90°)?

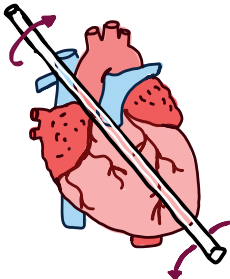
- φυσιολογική παραλλαγή
- LAH: Αριστερό Πρόσθιο Ημισκελικό Αποκλεισμό
- LVH: Υπερτροφία Αριστερής Κοιλίας
- LBBB
- πρόσθιο EM

Τι υποδεικνύει η δεξιά απόκλιση άξονα ($+90^\circ$ έως $+180^\circ$)?

- φυσιολογική παραλλαγή
- RVH: Υπερτροφία Δεξιάς Κοιλίας
- LPH (Αριστερός Οπίσθιος Ημισκελικός Αποκλεισμός)
- Δεξιοκαρδία
- RV strain: Πνευμονική Υπέρταση και Πνευμονική Εμβολή



Ωρολογιακή στροφή



Αντιωρολογιακή στροφή.

Η κίνηση αυτή διαπιστώνεται στο ΗΚΓ από τη ζώνη μεταπτώσεως (δηλαδή από την προκάρδια απαγωγή που τα θετικά και αρνητικά δυναμικά είναι ίσα). Φυσιολογικά αυτή βρίσκεται μεταξύ V3 και V4.

Ωρολογιακή στροφή

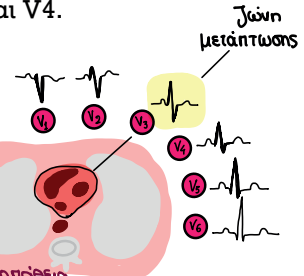
$(V_6) - V_1 \rightarrow$ ισοϋγές RS συν V_6

Αντιωρολογιακή στροφή

$(V_1) - V_6 \rightarrow$ ισοϋγές RS συν V_1

- RV disease
- διατακτική μυοκαρδιοπάθεια
- RV strain

- RVH
- ωΡΩ syndrome
- υπερτροφική μυοκαρδιοπάθεια



ΚΕΦΑΛΑΙΟ 2

Αναπνευστικό

ΕΝΟΤΗΤΕΣ

Α. Συμπτώματα και σημεία από το Αναπνευστικό

Α.1. Φυσική εξέταση αναπνευστικού

Α.2. Ακρόαση Πνευμόνων

Β. Αναπνευστική Ανεπάρκεια

Γ. Άσθμα

Δ. Χρόνια Αποφρακτική Πνευμονοπάθεια (ΧΑΠ)

Ε. Πνευμονία και επιπλοκές

ΣΤ.1. Βρογχεκτασίες

ΣΤ.2. Κυστική ίνωση

Ζ. Σύνδρομο Οξείας Αναπνευστικής Δυσχέρειας (ARDS)

Η. Πνευμονική εμβολή (ΠΕ)

Θ. Νοσήματα Υπεζωκότα

Θ.1. Πλευριτική συλλογή

Θ.2. Άλλα νοσήματα υπεζωκότα

Ι. Φυματίωση

Κ. Σαρκοείδωση

Λ. Πνευμονική Υπέρταση

Μ. Πνευμονική Καρδιά

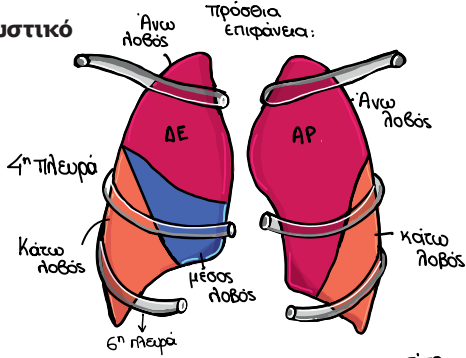
Ν. Οξυγόνωση και Μηχανικός Αερισμός

A. Συμπτώματα και σημεία από το Αναπνευστικό

A.1. Φυσική εξέταση αναπνευστικού

1. Επισκόπηση-αξιολογεί τα εξής:

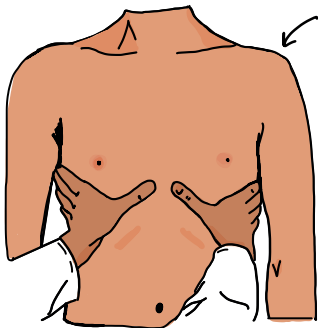
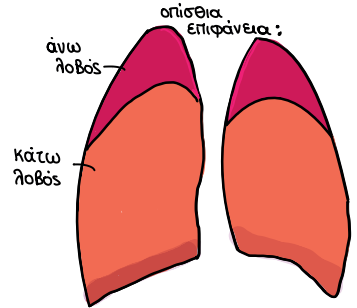
Γενική κατάσταση, χρώμα ασθενούς (κυανωτικός/ωχρός), ουλές, συμμετρική έκπτυξη πνευμόνων, πληκτροδακτυλία, μέτρηση ρυθμού αναπνοών, τύποι αναπνοής, ανωμαλίες θώρακα, εισολκή μεσοπλευρίων διαστημάτων.



Ταχύπνοια έχουμε όταν η αναπνευστική συχνότητα είναι μεγαλύτερη από 15 αναπνοές/min.

2. Ψηλάφηση

Προσδιορισμός ευαισθησίας, μάζας, έκπτυξη θωρακικού τοιχώματος, ψηλάφηση φωνητικών δονήσεων.



Εκτίμηση της έκπτυξης των πνευμόνων: Οι αντίχειρες τοποθετούνται στο επίπεδο και παράλληλα με τη 10η πλευρά με τις παλάμες στο πλάγιο θωρακικό τοίχωμα. Μετά ζητάμε από τον ασθενή να πάρει βαθιά εισπνοή.

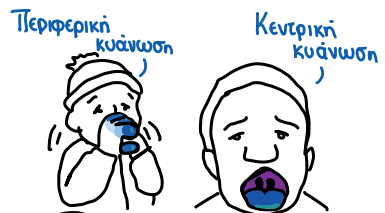ΚΥΑΝΩΣΗ:

Υποδηλώνει αύξηση στην αναχθείσα αιμοσφαιρίνη.

- Κεντρική κυάνωση: μπλε χρώση βλεννογόνων
- Αιτία: πνευμονική νόσος (πχ. άσθμα, ΧΑΠ, πνευμονία, ΠΕ, πνευμονικό οίδημα, πνευμοθώρακας)/ Συγγενείς Καρδιοπάθειες με διαφυγή από δεξιά προς τα αριστερά /Άλλα: μεθαιμοσφαιριναιμία, διαταραχή ερυθροκυττάρων/ εισρόφηση ξένου σώματος.
- Περιφερική κυάνωση: μπλε χρώση δακτύλων. Ίδια αίτια με την κεντρική συν κρύο υποογκαιμία και αρτηριακή νόσος.

Εκτίμηση φωνητικών δονήσεων: Ψηλαφούμε το θωρακικό τοίχωμα και ζητάμε από τον ασθενή να επαναλάβει το «33», συγκρίνοντας τη ΔΕ με την ΑΡ μεριά. Αυξημένες δονήσεις παρατηρούνται σε πύκνωση, ενώ μειωμένες σε πλευριτική συλλογή, απόφραξη και πνευμοθώρακα.

33



Χρώμα πτυέλων



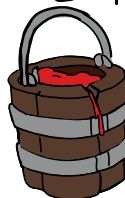Μαύρα: κάπνισμα



Κίτρινα/ Πράσινα: λοίμωξη



Ροδαλά αφρώδη: πνευμονικό οίδημα



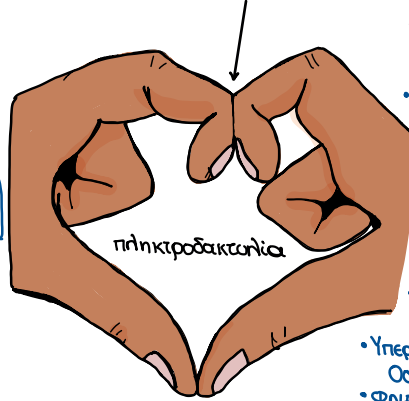
Αιματηρά: αιμόπτυση

Κριτήρια διάγνωσης πληκτροδακτυλίας:

- Εξαφάνιση ονυχοφόρου φάλαγγας (φυσιολογική γωνία μεταξύ βάσης και κοίτης του νυχιού)
- Αύξηση της αντυπίας της κοίτης του νυχιού
- Αύξηση της κύρτωσης του νυχιού σε όψιμα στάδια
- Πάχυνση των μαλακών ιστών στις τελικές φάλαγγες

Η πληκτροδακτυλία συσχετίζεται με τη χρόνια υποξυχοναιμία.

the Schamroth window test:



- Μερικά αίτια:
- Διάμεση πνευμ. νόσος
 - ΙΠΠ
 - ΚΙ
 - Ca πνεύμονα
 - Κυανωτικές καρδιοπάθειες
 - ΤΒ
 - Πνευμονικό απόστημα
 - Υπερτροφική Οστεοαρθροπάθεια
 - ΦΠΕ

Τύποι αναπνοής

Αναπνευστική δυσχέρεια:

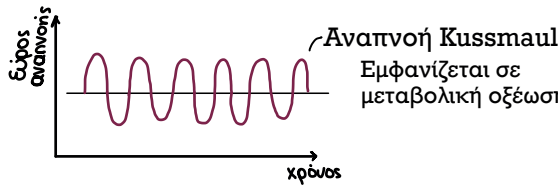
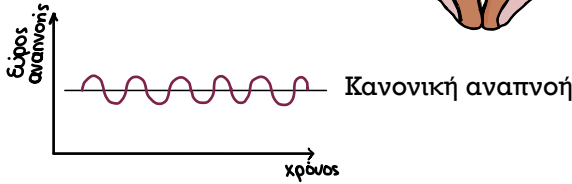
Ταχύπνοια

↓
Εισολκή υποπλευρίων

↓
Εισολκή μεσοπλευρίων

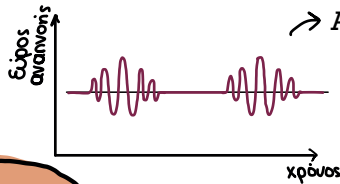
↓
Εισολκή σφαγίς

↓
Αναπέταση ρινικών χοανών



- Αίτια :
- K: Ketones (DKA)
 - U: Uremia
 - S: Sepsis
 - S: Salicylates
 - M: Methanol
 - A: Aldehydes (U)
 - L: Lactic acidosis

→ Αναπνοή Cheyne-Stokes



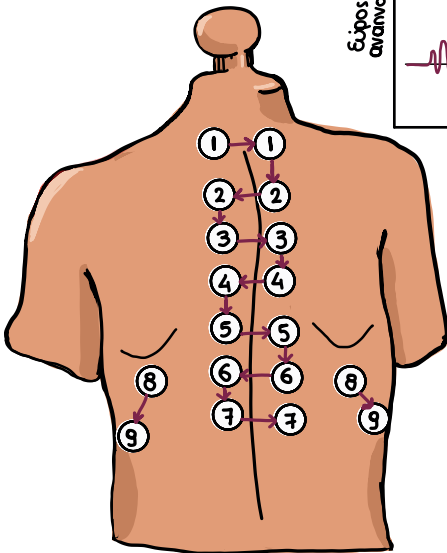
Περίοδος αυξανόμενου βάθους και ρυθμού αναπνοών που ακολουθείται από περίοδο μειωμένης αναπνευστικής προσπάθειας και συχνότητας και συνήθως καταλήγει σε περίοδο άπνοιας ή υπόπνοιας. Αίτιο: καταστολή αναπνευστικού κέντρου λόγω ύπνου, υποξαιμίας, ΑΕΕ ή φαρμάκων.

3. Επίκρουση

Επικρούουμε σε όλα τα πνευμονικά τμήματα και αξιολογούμε συμμετρικά.

Υπερτυμπανικότητα σημαίνει αυξημένος αέρας στην ενδοθωρακική κοιλότητα (πχ.εμφύσημα, άσθμα, πνευμοθώρακας).

Αμβλύτητα υποδηλώνει την συσσώρευση υγρού (πχ.πνευμονία, πλευριτική συλλογή, ατελεκτασία).



ΚΕΦΑΛΑΙΟ 3

Γαστρεντερικό

ΕΝΟΤΗΤΕΣ

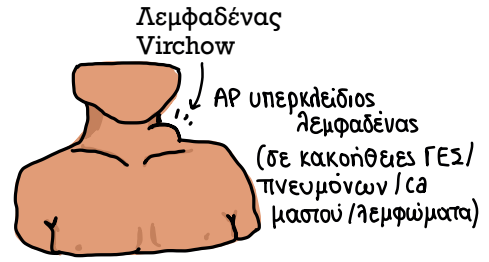
- Α. Συμπτώματα και σημεία ΓΕΣ**
 - Α.1. Φυσική εξέταση Γαστρεντερικού
 - Α.2. Αίτια κοιλιακού άλγους
 - Α.3. Ίκτερος
 - Α.4. Δυσπεψία και πεπτικό έλκος
 - Α.5. Έμετος
- Β. Παθήσεις Οισοφάγου**
 - Β.1. Οισοφαγίτιδα
 - Β.2. Γαστροοισοφαγική παλινδρόμηση
 - Β.3. Αχαλασία
 - Β.4. Διαφραγματοκήλη
 - Β.5. Σύνδρομο Mallory-Weiss
- Γ. Παθήσεις Στομάχου**
 - Γ.1. Γαστροδωδεκαδακτυλικό έλκος
 - Γ.2. Πυλωρική στένωση
 - Γ.3. Οξεία Γαστρίτιδα
 - Γ.4. Χρόνια Γαστρίτιδα
- Δ. Οξεία Αιμορραγία Πεπτικού**
- Ε. Παθήσεις Ηπατος**
 - Ε.1. Ιογενείς Ηπατίτιδες
 - Ε.2. Οξεία Ηπατική ανεπάρκεια
 - Ε.3. Κίρρωση: Φυσική εξέταση και επιπλοκές
 - Ε.4. Αυτοάνοση ηπατίτιδα
 - Ε.5. Αλκοολική ηπατίτιδα
 - Ε.6. Μη αλκοολική λιπώδης νόσος ήπατος
 - Ε.7. Αιμοχρωμάτωση
 - Ε.8. N. Wilson
- ΣΤ. Παθήσεις χοληδόχου κύστεως-χοληφόρων**
 - ΣΤ.1. Χολολιθίαση
 - ΣΤ.2. Οξεία Χολοκυστίτιδα
 - ΣΤ.3. Χολαγγειίτιδα
 - ΣΤ.4. Πρωτοπαθής χολική κίρρωση
 - ΣΤ.5. Πρωτοπαθής Σκληρυντική Χολαγγειίτιδα
- Ζ. Παθήσεις Παγκρέατος**
 - Ζ.1. Οξεία Παγκρεατίτιδα
 - Ζ.2. Χρόνια Παγκρεατίτιδα
- Η. Φλεγμονώδεις νόσοι εντέρου**
 - Η.1. Ελκώδης Κολίτιδα
 - Η.2. Νόσος Crohn
- Θ. Εκκολπωματίωση - Εκκολπωματίτιδα**

Α. Συμπτώματα και σημεία ΓΕΣ

Α.1. Φυσική εξέταση Γαστρεντερικού

Επισκόπηση:

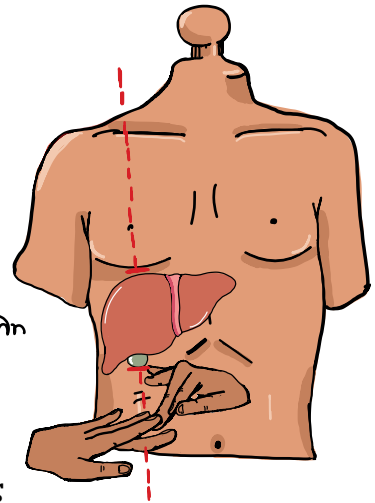
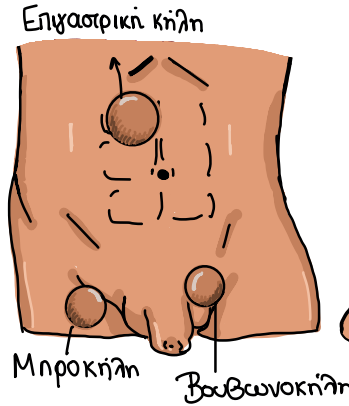
- Γενική κατάσταση
- Στομίες/καθετήρες/χρώμα ούρων
- Χρώμα δέρματος (ωχρός/ικτερικός)
- Ουλές στο κοιλιακό τοίχωμα
- Χέρια: πληκτροδακτυλία, κοιλονυχία, παλαμιαίο ερύθημα, σύσπαση Dupuytren, ηπατικές παλάμες
- Αραχνοειδή αιμαγγειώματα
- Ίκτερος
- Kayser - Fleischer δακτύλιοι
- Ξανθελάσματα
- Γωνιακή χειλίτιδα



Κοιλιά

Επισκόπηση:

- Ουλές
- Μάζες
- Κήλες
- Ορατός σφυγμός κοιλιακής αορτής
- Ορατό επίφλεβο
- Γυναικομαστία



Για την επίκρουση του ήπατος ξεκινάμε από τη μεσοκλειδική γραμμή από χαμηλά προς τα πάνω και αντίθετα μέχρι να επικρούσουμε τα όρια του ήπατος. Φυσιολογικά όρια: 6-12 cm.



Ακρόαση:

- εντερικοί ήχοι: ακροαζόμαστε για τουλάχιστον 2 λεπτά. Απουσία τους σημαίνει ειλεός. Αύξησή τους ή μεταλλικοί ήχοι σημαίνουν απόφραξη.
- φύσημα αορτής και νεφρικών αρτηριών ακούγεται επί στένωσης.

Επίκρουση: επίκρουση ήπατος (αμβλύτητα)

Ψηλάφηση:

Ξεκινάμε από το τεταρτημόριο που δεν πονάει ο ασθενής και κοιτάζουμε πάντα τις εκφράσεις προσώπου, για να δούμε τυχόν μορφασμούς (πόνος).

- Επιπολής ψηλάφηση: γίνεται κυκλικά σε όλη την κοιλιά. Ελέγχουμε για ακούσια μυϊκή σύσπαση (guarding) και αναπηδώσα ευαισθησία (Rebound tenderness).
- Εν τω βάθει ψηλάφηση: χρησιμεύει στον εντοπισμό μαζών.

Για την ψηλάφηση του ήπατος τοποθετούμε τα χέρια “σαν γάντζο” και ξεκινώντας από χαμηλά στην κοιλιά προσπαθούμε να αισθανθούμε το κατώτερο όριο του ήπατος. Ο σπλήνας και οι νεφροί φυσιολογικά είναι αψηλάφητοι.

